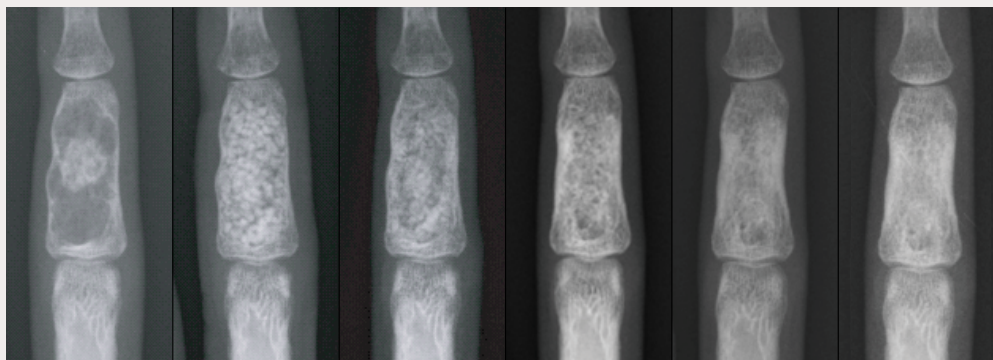


## 左中指中節骨骨腫瘍 内軟骨腫

ダンボールの解体時に左中指をひねり、疼痛が生じたため受診。単純X線検査で内部に石灰化を伴う骨腫瘍を認めた。

病的骨折の恐れもあるため手術を行った。腫瘍を掻爬し、スーパーポア顆粒KG-3 (1.0mm-2.0mm) 0.5gを補填した。



術 前

術直後

術後3ヶ月

術後1年

術後2年

術後3年

術後3ヶ月のX線所見では、スーパーポアの顆粒像が不鮮明化し、均質化してきている。  
術後3年では補填部が更に均質化している。

腫  
瘍