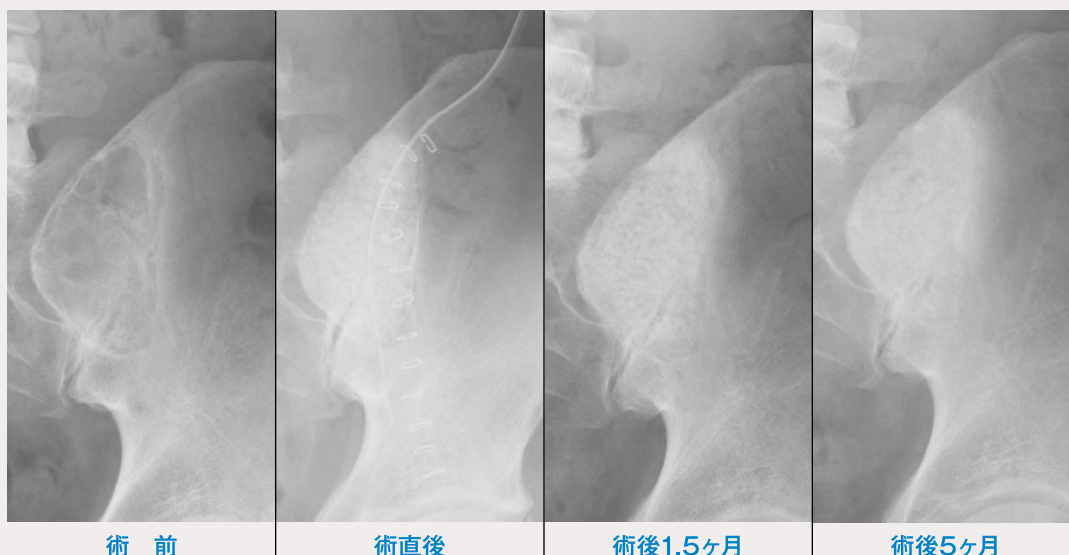


左腸骨 軟骨粘液線維腫

スーパーポア顆粒KG-4 (2.0mm-4.0mm) 15g KG-5 (4.0mm-6.0mm) 5g
術後1.5ヶ月で補填した人工骨顆粒周辺がわずかに不明瞭になっており、術後5ヶ月では、補填した人工骨顆粒像全体が均一化し、周囲の骨との境界が不明瞭になっている。



腫
瘍